Étude par tractométrie DTI du faisceau reliant la substance noire au noyau dentelé dans l'Atrophie Multi-Systématisée.

Romain VIARD[1,2], Felix MARCHAND[1], David DEVOS[1], Luc DEFEVBRE[1], Renaud LOPES[1,2] Grégory KUCHCINSKI[1,2], Caroline MOREAU[1]

[1]*Univ. Lille, Inserm, CHU Lille, U1172* ***-LilNCog-Lille Neuroscience & Cognition****, F-59000 Lille, Franc,*[2]*Univ. Lille, CNRS, Inserm, CHU Lille, Institut Pasteur Lille,* ***US 41 -UAR 2014 - PLBS****, F-59000 Lille, France*

Objectifs : Un défi majeur pour les cliniciens est de distinguer à un stade précoce la maladie de Parkinson (MP) de l'Atrophie Multi-Systématisée (AMS), qui est un syndrome parkinsonien atypique se caractérisant par des troubles de la marche plus sévères et d'évolution plus rapide. Les atteintes de la substance blanche et de l'oligodendrocyte étant caractéristiques de l'AMS, nous avons étudié la voie nigro-striée, en trois faisceaux (FX) distincts : 1. reliant la substance noire (SN) au noyau dentelé (DN), 2. reliant la SN au putamen et 3. reliant la SN au noyau caudé.

Matériels et Méthodes : Cette analyse a porté sur un échantillon de 17 patients atteints d'AMS et un groupe témoin de 16 patients atteints de MP précoce (confirmé par DATscan) ayant moins de 3 ans d'évolution. Tous les patients ont passé une IRM cérébrale 3T au CHU de Lille avec une séquence anatomique 3D-T1W (séquence en écho de gradient, isométrique 1 mm^3) et un DTI multi-shell (9 B0, 8 B1000, 32 B2000 et 60 B3000) pour la tractographie et le calcul des cartes paramétriques de diffusivité moyenne (MD). Les FX montrant une différence ont ensuite été étudiés par tractométrie, c'est-à-dire que la MD a été échantillonnée sur 40 segments le long du FX. Le test de Mann and Whitney (non-paramétrique) avec correction par Bonferroni a été utilisé pour tester la significativité de la différence entre les groupes AMS et MP.

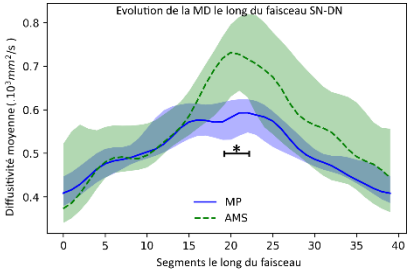

Figure 1 : évolution (médiane, Q1 et Q3) comparée entre les MP (ligne continue bleue) et les AMS (ligne discontinue verte) de la diffusivité moyenne le long du faisceau reliant la SN au DN.

Résultats : Seul le faisceau SN-DN montre des valeurs de MD significativement plus élevées dans le groupe AMS que MP (p=0.016, pour DN-Putamen p=0.099, et pour SN-Caudé p=0.099). La tractométrie a permis de localiser plus précisément cette différence, en effet les segments 19 à 22 du FX SN-DN (Fig1.) sont significativement différents après correction FDR pour comparaison multiple (MD_MP=0.58[0.45-0.74] $.10^{-3}$ mm^2/s ; MD_AMS=0.72[0.00 -1.01] $.10^{-3}$ mm^2/s ; p_{corr}=0.0005).

Conclusion : Les résultats sont très encourageants, la localisation mise en valeur par le DTI se situe immédiatement en dehors et discrètement en arrière de la décussation des pédoncules cérébelleux supérieurs, tout proche du tractus tegmental central [1], ceci corroborant l'étude menée par Armstrong and al [2] montrant une densité importante d'anomalies histologiques au sein de ce tractus dans l'AMS.

Références : [1] Coulombe, Vincent, et al. "A Topographic Atlas of the Human Brainstem in the Ponto-Mesencephalic Junction Plane." Frontiers in Neuroanatomy 15 (2021): 627656. [2] Armstrong, Richard A., et al." Neuropathology 27.3 (2007): 221-227.

Remerciements : Étude Gait'N'Park, financée par H. Lundbeck A/S, Feetme, France parkinson et vaincre parkinson