Exploration fonctionnelle de la moelle en IRM 3T : comparaison de séquences d'acquisition et de prétraitement des images

[Raphaëlle Schlienger[1] & Julien Sein[2]]*, Bruno Nazarian[2], Jean-Luc Anton[2], Anne Kavounoudias[1]

[1]Aix-Marseille Université, CNRS, Laboratoire des Neurosciences Cognitives, UMR 7291, Marseille, France, [2] Aix-Marseille Université, CNRS, Centre IRM-INT@CERIMED, Institut des Neurosciences de la Timone UMR 7289, Marseille, France

* *contribution égale des auteurs*

Objectifs : L'IRM fonctionnelle de la moelle est un champ récemment investi mais demeure un défi du fait de la très petite taille de cette région et de ses mouvements physiologiques[1]. La sensibilité et la robustesse de l'IRMf spinale doivent être établies. Cette étude propose une exploration des séquences d'acquisition et des étapes de prétraitement à privilégier.

Matériels et Méthodes : 20 participants ont été scannés dans un IRM 3T (Siemens PRISMA), durant l'application répétée de vibrations distribuées sur les muscles du bras. Nous avons comparé 6 séquences d'acquisition IRM centrées sur les niveaux cervicaux C3-C8 et sélectionné celle présentant le meilleur tSNR. S'agissant du traitement des images, nous avons comparé les algorithmes de corrections des mouvements provenant de deux logiciels : Spinal Cord Toolbox (SCT)[2] et Neptune[3], puis le même modèle GLM comprenant la même série de régresseurs a été appliqué.

Résultats : La comparaison de 6 séquences différentes (séquences Z-shim, ZOOMit avec GRAPPA à 3 résolutions spatiales différentes ou sans GRAPPA, Partial Fourier) montre que la séquence ZOOMit avec GRAPPA présente un meilleur tSNR et permet de mieux discerner la frontière entre le CSF et la moelle épinière. Après normalisation sur le template PAM50, l'analyse de groupe apparait plus significative sur les images corrigées par SCT que par Neptune. Au niveau inter-sujet, les activations sont plus reproductibles et concentrées dans le même segment médullaire après la correction SCT.

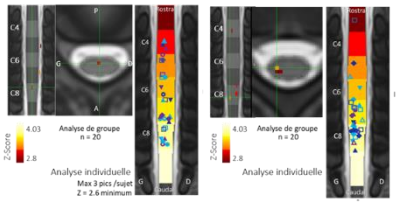

Fig 1: Comparaison des activations spinales induites par stimulation du fléchisseur de la main gauche après correction de mouvement de type Neptune ou SCT Moco –superposition sur anat T2 normalisée (PAM50)

Conclusion : L'utilisation de la séquence ZOOMit et le traitement avec correction de mouvement SCT a permis de révéler les activations spinales robustes entre les sujets. Des études complémentaires sont nécessaires pour optimiser les étapes de traitement, mais l'IRMf spinale offre d'ores et déjà des perspectives cliniques importantes telles que la localisation des circuits sensorimoteurs préservés dans la moelle épinière de patient présentant une section complète de la moelle[4].

Références : [1] C Landelle et al. (2021) Investigating the human spinal sensorimotor pathways through functional magnetic resonance imaging- NeuroImage 245:118684 [2] De Leener et al. (2017) SCT: Spinal Cord Toolbox, an open-source software for processing spinal cord MRI data. Neuroimage 15:24-43 [3] https://neptunetoolbox.com/ [4] Rowald et al. (2022) Activity-dependent spinal cord neuromodulation rapidly restores trunk and leg motor functions after complete paralysis. Nature Medicine. 2022 Feb;28(2):260-271

Remerciements : Projet soutenu par l'Agence Nationale de la Recherche (ANR-21-ASTR-0022) et l'Agence Innovation Défense (AID)