APPORT D'UNE SEQUENCE IRM EN TEMPS REEL DANS L'INVESTIGATION DE L'INFLUENCE DE LA RESPIRATION SUR LA DYNAMIQUE VEINEUSE CEREBRALE

Heimiri Monnier[1], Pan Liu[1,2], Serge Metanbou[3], Cyrille Capel[1,4], Olivier Balédent[1,2]

[1]CHIMERE UR7516 (Université de Picardie Jules Verne, Amiens, France), [2]Service de traitement de l'image médicale (CHU Amiens-Picardie, Amiens, France), [3]Service de radiologie (CHU Amiens-Picardie, Amiens, France), [4]Service de neurochirurgie (CHU Amiens-Picardie, Amiens, France)

Objectifs : De nombreuses pathologies cérébrales comme l'hypertension intracrânienne sont encore qualifiées d'idiopathiques. Quantifier l'effet de la respiration sur la circulation veineuse cérébrale permet de mieux comprendre leurs mécanismes physiopathologiques. L'Imagerie par Résonance Magnétique (IRM) en Contraste de Phase (CP) est une technique de quantification non invasive où le contraste observé représente une vitesse[1]. La séquence conventionnelle CONV-CP permet d'observer l'évolution de cette vitesse pour un cycle cardiaque moyen avec une acquisition de quelques minutes. Nous avons à notre disposition une nouvelle séquence EPI-CP qui permet la quantification du débit en temps réel. L'objectif est d'estimer la précision de l'EPI-CP par une comparaison avec la séquence conventionnelle CONV-CP puis de quantifier l'influence de la respiration sur la dynamique veineuse cérébrale.

Séquence	CONV-CP	EPI-CP
Vitesse d'encodage (mm/s)	600	600
Field Of View (cm²)	14x14	14x14
Voxel (mm³)	1x1x2	2x2x4
Nombre d'images	32	400
Temps d'acquisition (s)	50-115	30
Nombre d'images / cycle	32	9-15

Tableau 1 : Paramètres des séquences

Matériels et Méthodes : 21 témoins majeurs (25±7ans, 10 femmes) et sans antécédant de pathologie vasculaire cérébrale ont été inclus dans cette étude. Ils ont bénéficié d'une IRM 3 Tesla de l'Institut Faire Faces pour la quantification des flux veineux. 2 plans d'acquisition intra et extra-crânien ont été localisés individuellement par une angiographie. Le plan extracrânien contient les deux jugulaires internes droite et gauche et le plan intracrânien contient les sinus sagittal et droit. L'acquisition des images a été faite avec les 2 séquences selon les paramètres du Tableau 1. Grâce à un logiciel développé dans notre laboratoire [2], nous pouvons extraire les mesures de débit qui serviront à la quantification.

Résultats : Il y a une différence de 3% dans la mesure du débit moyen des jugulaires 3% ($p<0,05$) et de 5% dans les sinus (Tableau 2). Il y a une augmentation du débit moyen des jugulaires internes lors de l'expiration d'environ 6% contre 3% dans les sinus intracrâniens (Figure 1).

	Débit moyen (mL/min)		
	CONV-CP	EPI-CP	p
Jugulaire droite	365 ± 136	349 ± 130	*
Jugulaire gauche	238 ± 115	236 ± 113	
Total extra	**302 ± 126**	**292 ± 121**	*
Sinus droit	117 ± 34	125 ± 38	**
Sinus sagittal	338 ± 61	350 ± 66	
Total intra	**227 ± 48**	**238 ± 52**	

Tableau 2 : Comparaison des séquences

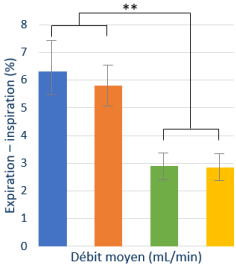

Figure 1 : Différence relative entre l'expiration et l'inspiration

Conclusion : La séquence EPI-CP sans synchronisation cardiaque permet une mesure en temps réel de la dynamique des flux veineux cérébraux comparable à CONV-CP. Le débit moyen augmente pendant l'expiration.

Références : [1] Nayler G., J Comput Assist Tomogr, 1986, [2] Liu P., ISMRM#2772, 2022.