Caractérisation des séquelles de la malaria cérébrale expérimentale par IRM et SRM

Alicia Comino[1], Isabelle Varlet[1], Armelle Lokossou[1], Emilien Royer[1], Yann Le Fur[1], Monique Bernard[1], Teodora-Adriana Perles-Barbacaru[1], Angèle Viola[1]
[1]*CRMBM, UMR CNRS Aix-Marseille Univ 7339, Marseille, France*

Objectifs : La malaria cérébrale (MC), la complication la plus mortelle de l'infection par *P. falciparum*, entraîne un coma conduisant au décès dans 15 à 20 % des cas. Bien que 10 à 20% des survivants présentent des troubles neurologiques, ceux-ci sont peu étudiés [1]. Le but de ce projet est de caractériser les séquelles cérébrales aux niveaux anatomique, métabolique, vasculaire et fonctionnel sur le long terme en utilisant l'IRM et la SRM *in vivo*.

Matériels et Méthodes : souris C57Bl/6J M et F infectées par *P. Berghei* ANKA, traitées avec la chloroquine au pic de la maladie. Exploration avant et après l'induction de la MC, puis 1x/mois pendant 6 mois. Etude métabolique et vasculaire : Bruker AVANCE 500 WB @11.75T, anesthésie à l'isoflurane. IRM anatomique : RARE, matrice 194x194, TE 9,21 ms, TR 5000 ms, RAREf 8, NA 4, 31 coupes contiguës de 0,5 mm. SRM-^{1}H localisée (tronc cérébral, hypothalamus, hippocampe et cervelet) : PRESS, TR 1700 ms, TE 20 ms, NA 256, avec et sans VAPOR. IRM de perfusion : EPI-pCASL, TE 9,08 ms, TR 6414. 45 ms, 5 coupes de 0,75 mm, FOV 25 mm, matrice 128x128). Tests comportementaux : labyrinthe en croix surélevé et test de reconnaissance de nouveaux objets.

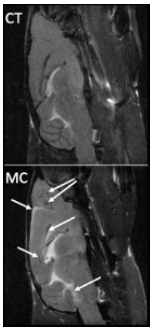

Résultats : 49 souris ont été analysées sur 3 à 6 mois. Les mâles présentent une plus grande vulnérabilité à la MC : moins bonne réponse au traitement et récupération plus difficile pour des mêmes niveaux de parasitémie que les femelles. Chez toutes les souris ayant eu une MC non traitée, nous observons un œdème cérébral, des hyperintensités de la substance blanche et des hémorragies dans le cortex et les bulbes olfactifs, bien que certaines lésions aient une présentation différente selon le sexe (voir figure, IRM avant et pendant la MC, souris mâle). Les lésions du bulbe olfactif (atrophie, microhémorragies) persistent après guérison et clairance du parasite.

Une ventriculomégalie est aussi observée. Les souris présentent en fin de suivi des niveaux de stress plus élevés, un comportement moins explorateur et un indice de discrimination plus faible que les souris contrôles.

Conclusion : la malaria cérébrale affecte différemment les sujets mâles et femelles. Certaines lésions caractéristiques [2] subsistent plusieurs mois après guérison. Les données de SRM-^{1}H et d'IRM de perfusion sont en cours d'analyse et devraient permettre de vérifier une possible persistance d'anomalies vasculaires et métaboliques.

Références : [1] J.T. Langfitt, M.P. McDermott, R. Brim, S. Mboma, M.J. Potchen, S.D. Kampondeni, K.B. Seydel, M. Semrud-Clikeman, T.E. Taylor, Neurodevelopmental Impairments 1 Year After Cerebral Malaria, Pediatrics. 143 (2019). [2] Penet MF, Viola A, Confort-Gouny S, Le Fur Y, Duhamel G, Kober F, Ibarrola D, Izquierdo M, Coltel N, Gharib B, Grau GE, Cozzone PJ. J Imaging experimental cerebral malaria *in vivo*: significant role of ischemic brain edema. J Neurosci. 2005;25(32):7352-8.