Cartographie T1-rho du cœur humain

Aurelien Bustin[1,2,3], Xavier Pineau[2], Soumaya Sridi[2], Matthias Stuber[1,3], Hubert Cochet[1,2]

[1]IHU LIRYC, Electrophysiology and Heart Modeling Institute, Université de Bordeaux – INSERM U1045, Pessac, France, [2]Department of Cardiovascular Imaging, Hôpital Cardiologique du Haut-Lévêque, Pessac, France, [3]Department of Diagnostic and Interventional Radiology, Lausanne University Hospital and University of Lausanne, Lausanne, Switzerland

Objectifs : La cartographie T1-rho (T1ρ) par IRM apparait comme un outil particulièrement prometteur pour la détection et quantification des lésions myocardiques sans injection d'agent de contraste [1,2]. Pourtant, les facteurs tissulaires à l'origine des modifications de T1ρ ne sont actuellement pas clairs et l'applicabilité de la technique au large spectre des lésions myocardiques reste un territoire inexploré. L'objectif de ce travail est d'identifier les corrélats cliniques du T1ρ myocardique et d'examiner l'évolution des valeurs de T1ρ dans divers scenarios cliniques.

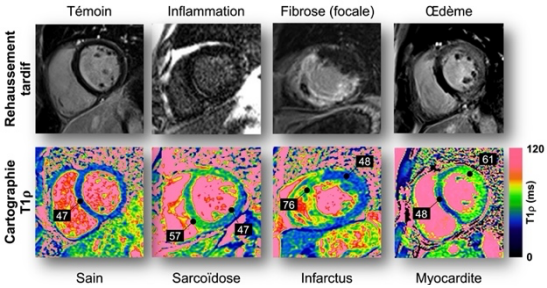

Figure 1. Exemples de cartes T1ρ chez un témoin et trois patients.

Matériels et Méthodes : Un total de 66 patients (26% de femmes, âge médian de 57 ans [Q1-Q3, 44-65 ans]) atteints d'une cardiopathie structurelle connue et 44 témoins (50% de femmes, âge médian de 47 ans [28-57 ans]) ont passés une IRM cardiaque à 1.5T (Siemens Aera), comprenant une cartographie 2D petit-axe T1ρ, T2, et T1 natif et une imagerie post-contraste par rehaussement tardif (PSIR) et de volume extracellulaire (ECV). Des analyses multivariées ont été effectuées afin d'identifier les variables ayant une association indépendante avec le T1ρ. Les reproductibilités inter- et intra-observateur ont été testé chez tous les sujets avec un coefficient de corrélation intraclasse (ICC).

Résultats : Chez les témoins, les valeurs de T1ρ étaient positivement liées au T2 ($P=0.038$) et augmentaient de la base à l'apex du cœur ($P<0.001$). Par rapport aux témoins, les valeurs de T1ρ augmentaient de manière significative dans tous les sous-groupes de patients et tous les types de lésions myocardiques : aiguës et chroniques, anomalies tissulaires focales et diffuses, ainsi que les étiologies ischémiques et non ischémiques ($P<0.05$) (Figure 1). Le T1ρ était indépendamment associé au T2 chez les patients présentant des lésions aiguës ($P=0.004$), et au T1 natif et à l'ECV chez les patients présentant des lésions chroniques ($P<0.05$). La cartographie T1ρ démontra une bonne reproductibilité intra- et inter-observateur (ICC=0.86 et 0.83).

Conclusion : La cartographie T1ρ sans contraste semble être reproductible et sensible aux lésions myocardiques aiguës et chroniques, aux anomalies tissulaires focales et diffuses, ainsi qu'aux étiologies ischémiques et non ischémiques. Ces résultats soulignent la nécessité d'études prospectives multicentriques plus importantes.

Références : [1] Bustin A. et al., JCMR 2021. [2] Witschey WR. et al., JCMR 2012.

Remerciements : ANR-11-EQPX-0030, ANR-21-CE17-0034-01, ANR-10-IAHU04-LIRYC, ANR Chaire Professeur Junior, ERC n715093.